


## <歯が抜けてしまったときの対処法>

### 1) 意識の確認

意識がなかったり、嘔吐、頭痛などの症状が見られたら、救急医療機関を受診しましょう。



### 2) 歯が欠けたり、抜けたりしたときの 応急処置

①欠けた歯や抜けた歯を探す。

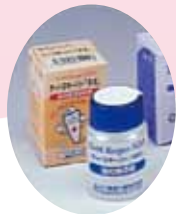

歯を探す

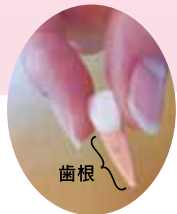②抜けた歯は水洗を極力行わないで、なるべく早く専用の保存液(図1)に入れて保存します。抜けた歯の根面にある組織(歯根膜細胞)が傷ついたり、乾燥してしまうと予後が不良となるので、次のことに注意してください。

#### <注意点>

- \* 歯根には触らない。(図2)
- \* 保存液がない場合は牛乳(低脂肪乳やロングライフミルクはダメ)に入れて保存する。
- \* 歯根面が乾燥するのでティッシュ、ハンカチなどにはくまない。

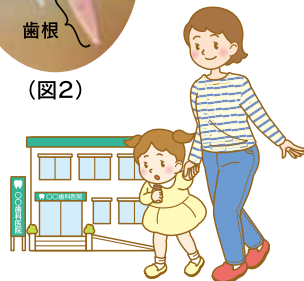

(図1)保存液



(図2)

③抜けた歯を持って、できるだけ早くかかりつけ歯科医院を受診してください。



すぐに歯医者さんへ行く

## <マウスガードでお口のケガ予防>

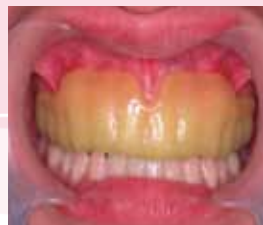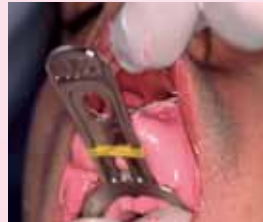### マウスガードとは?

スポーツをするときに、お口や歯のケガを予防したり軽くするためのプロテクターです。また、お口のケガだけではなく脳しんとうなどを防ぐ効果もあると言われています。



### マウスガードを作るには?

市販のマウスガードもありますが、自分の歯列にぴったり合って初めて効果が発揮されます。マウスガードは歯科医院で作ります。製作方法や費用などについてわからないことは、かかりつけ歯科医師に相談してください。



お問い合わせは

社団法人 佐賀県歯科医師会

〒840-0045 佐賀県佐賀市西田代 2-5-24

TEL(0952)25-2291

FAX(0952)22-7586

URL <http://www.saga-dental.or.jp>

# がばいおいか!12

## 「もし、お口や歯のケガにあってしまったら…」

### — 口腔外傷への対処法 —



予期せぬ転倒や事故で歯を折ったり、失ったりすることは少なくありません。歯を失ってしまうと見た目が悪くなるばかりでなく、話したり食べたりすることが困難になることもあります。また、乳歯の場合は後から生えてくる永久歯に対して悪影響を及ぼすことが考えられるので、適切な対処が望まれます。

社団法人 佐賀県歯科医師会

## <お口のケガをするのはいつ、どこで?>

お口のなかの外傷は1~2歳の乳幼児と7~8歳の学童に集中して発生します。その多くは3歳までに約65%が集中(日本小児歯科学会:1996)していて、原因としてはうまく身体のバランスがとれないため、転倒、転落が多くなるためと考えられます。



また、受傷場所の約7割が自宅や保育園・幼稚園の屋内に集中することから、

- \* 子どもから目をはなさない。
- \* 遊んだおもちゃの後片付けなどの整理整頓や段差などつまずく原因をなくす。

といった屋内での口腔外傷の予防対策が重要です。



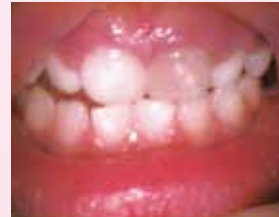永久歯の外傷で主な原因の一つにスポーツ外傷があります。スポーツ中に注意していても、外傷にあうことはありますが、マウスガードで外傷の度合いを軽減することができます。



## <歯の外傷の種類>

### ① 歯の変色

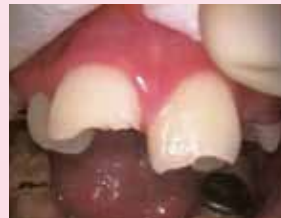歯を打った直後は歯の痛みも動揺もないのに、数ヶ月たった後、歯の色が変化してきます。この場合、歯の神経が死んでしまっていることがあるので、歯科医院で診査してもらいましょう。



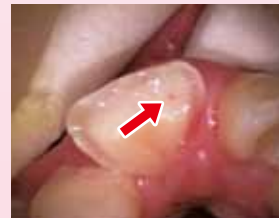左上乳前歯の変色

### ② 破折(歯が欠ける)

歯が部分的に欠けてしまった状態です。欠けた部位が大きくて神経まで達してしまうと痛み、腫れが強くなる場合があります。



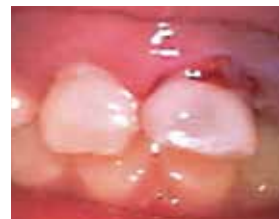永久歯が2本破折



部分的に歯の神経が露出

### ③ 脱臼など

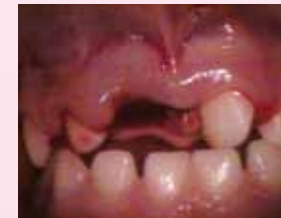歯がグラグラしたり(脱臼)、元の位置からずれてしまうこと(転位)があります。また、打った歯が歯肉の中にめり込むこと(陥入)もあり、乳歯の場合には、後から生えてくる永久歯に悪影響を与えてしまうこともあります。



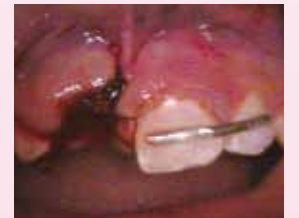左上乳前歯が転位

### ④ 脱落

ひどく歯を打ったとき、歯が完全に抜け落ちてしまうことがあります。ただ、抜け落ちてしまった歯でも、元の位置に戻せること(再植)があります。できるだけ早く歯科医院に歯を持って受診しましょう。(ただし、歯が抜け落ちてから長時間経過していたり、歯根が折れてしまっている場合は再植できない場合もあります。)



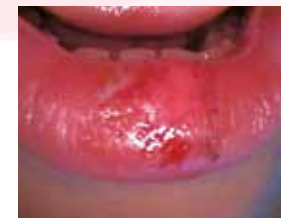右上乳前歯が脱落し、左上乳前歯は90°回転してしまっている。



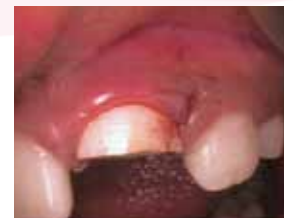右上の乳歯は再植できなかった。左上の乳歯は正しい位置に戻して、ワイヤーにて固定。

### ⑤ 歯肉や唇からの出血

お口のケガでは、歯肉や唇から出血していることがよく見られます。キレイなガーゼなどで出血している部位を押さえて止血しましょう。(切れている部分が深い場合は、傷口を縫う必要があります。)



下唇に裂傷と出血



左上永久歯が大きく破折し、歯肉に大きく裂傷を認める。永久歯は神経の治療をして、歯肉を縫っている。